



МИНИСТЕРСТВО ЗДРАВООХРАНЕНИЯ КРАСНОДАРСКОГО КРАЯ

**ОСТРЫЙ ЖИВОТ
В ГИНЕКОЛОГИИ ДЕТСКОГО
И ПОДРОСТКОВОГО ВОЗРАСТА**

ТУЛЕНДИНОВА А.И., НАУМОВА Н.В.



Остро возникающие патологические процессы в брюшной полости различной этиологии, требующие экстренной госпитализации и, как правило, оперативного вмешательства...



Состояния, приводящие к «острому животу»:

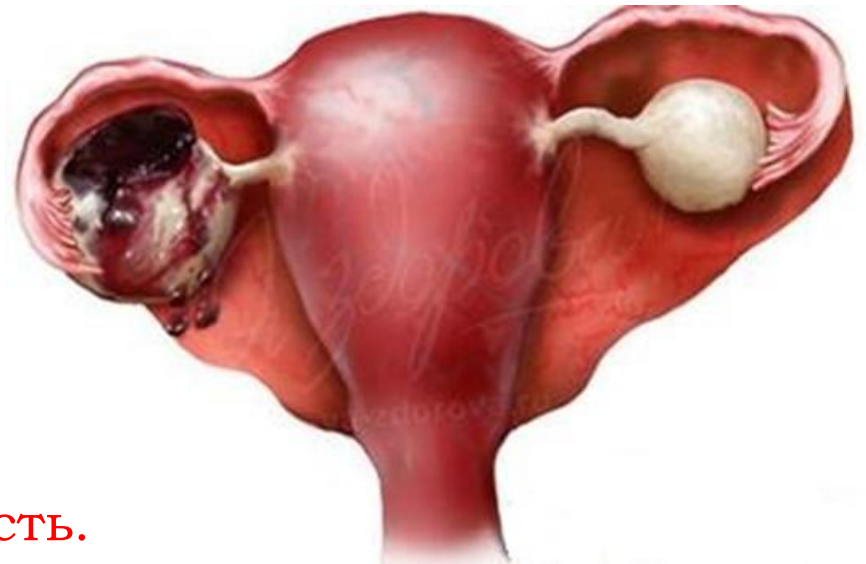- ▶ Заболевания, сопровождающиеся острым внутренним кровотечением (внематочная беременность, апоплексия яичника, перфорация матки и др.);
- ▶ Заболевания, сопровождающиеся острым нарушением кровообращения внутренних половых органов (перекрут ножки опухоли яичника, перекрут миоматозного узла);
- ▶ Заболевания, характеризующиеся развитием острого воспалительного процесса внутренних половых органов (пельвиоперитонит).



Апоплексия яичника

ПРИЗНАКИ:

- ▶ Кровоизлияние в яичник;
- ▶ Нарушение целостности ткани яичника;
- ▶ Кровотечение в брюшную полость.





Апоплексия яичника

(продолжение...)

КЛАССИФИКАЦИЯ:

- ▶ Болевая форма;
- ▶ Геморрагическая (анемическая) форма:
 - 1 степень – легкая (<150 мл);
 - 2 степень – средняя (150-500 мл);
 - 3 степень – тяжелая (>500 мл).



Апоплексия яичника

(продолжение...)

ПРЕДРАСПОЛАГАЮЩИЕ ФАКТОРЫ:

- ▶ Воспалительные процессы органов малого таза;
- ▶ Варикозное расширение овариальных вен;
- ▶ Прием антикоагулянтов.



Апоплексия яичника

(продолжение...)

Экзогенные факторы



- ▶ Травма живота;
- ▶ Физическое напряжение;
- ▶ Верховая езда.

Эндогенные факторы



- ▶ Неправильное положение матки;
- ▶ Механическое сдавление сосудов;
- ▶ Спаечные процессы.

NB!!!

- *Апоплексия яичника происходит в середину и во вторую фазу цикла!*
- *Апоплексия правого яичника возникает в 2-4 раза чаще, чем левого!*



Апоплексия яичника

(продолжение...)

БОЛЕВАЯ ФОРМА:

- ▶ Кровоизлияние в ткань фолликула, желтого тела;
- ▶ Нет кровотечения в брюшную полость;
- ▶ Клиника: боли внизу живота без иррадиации, $\uparrow t$ до 38;
- ▶ Пальпаторно: болезненность в подвздошной области.



Апоплексия яичника

(продолжение...)

СРЕДНЯЯ И ТЯЖЕЛАЯ ГЕМОРРАГИЧЕСКАЯ ФОРМА:

- ▶ Острое начало;
- ▶ Сильные боли;
- ▶ Боль в нижних отделах живота с иррадиацией;
- ▶ Слабость, головокружение, тошнота, рвота, бледность кожных покровов и слизистых;
- ▶ Кровянистые выделения из влагалища.



Апоплексия яичника

(продолжение...)

ПРИ НАРУЖНОМ ОСМОТРЕ:

- ▶ Бледность кожных покровов;
- ▶ Холодный липкий пот;
- ▶ \downarrow АД, \uparrow ЧСС;
- ▶ Перитонеальная симптоматика;
- ▶ Притупление в отлогих местах живота;
- ▶ Напряженный вздутый болезненный живот.



Апоплексия яичника

(продолжение...)

ПРИ ДВУРУЧНОМ ОБСЛЕДОВАНИИ:

- ▶ Матка обычных размеров, болезненная;
- ▶ Болезненный и увеличенный яичник на стороне апоплексии;
- ▶ Нависание сводов влагалища;
- ▶ Тракции за шейку матки резко болезненные – (крик Дугласа).



Апоплексия яичника

(продолжение...)

ИНСТРУМЕНТАЛЬНОЕ ОБСЛЕДОВАНИЕ:

- ▶ УЗИ: признаки свободной жидкости в брюшной полости со структурами неправильной форма ↑ эхогенности (кровяные сгустки);
- ▶ Лапароскопия.

NB!!! ОБЯЗАТЕЛЬНАЯ ГОСПИТАЛИЗАЦИЯ!



Апоплексия яичника

(продолжение...)

ЛЕЧЕНИЕ БОЛЕВОЙ И ЛЕГКОЙ ГЕМОРРАГИЧЕСКОЙ ФОРМ:

- ▶ Консервативная терапия: покой, лед на низ живота;
- ▶ Гемостатическая терапия, спазмолитики (дротаверин, этамзилат), витамины (В1, В6, В12, аскорбиновая кислота);
- ▶ Физиотерапия: электрофорез с CaCl_2 .



Апоплексия яичника

(продолжение...)

Показания к лапароскопии



- ▶ Боль в нижней части живота;
- ▶ Наличие жидкости в малом тазу по данным УЗИ;
- ▶ Неэффективность консервативной терапии в течение 1–3 дней, признаки продолжающегося внутрибрюшного кровотечения, подтвержденного УЗИ;
- ▶ Дифференциальная диагностика острой гинекологической и острой хирургической патологии.

Показания к лапаротомии



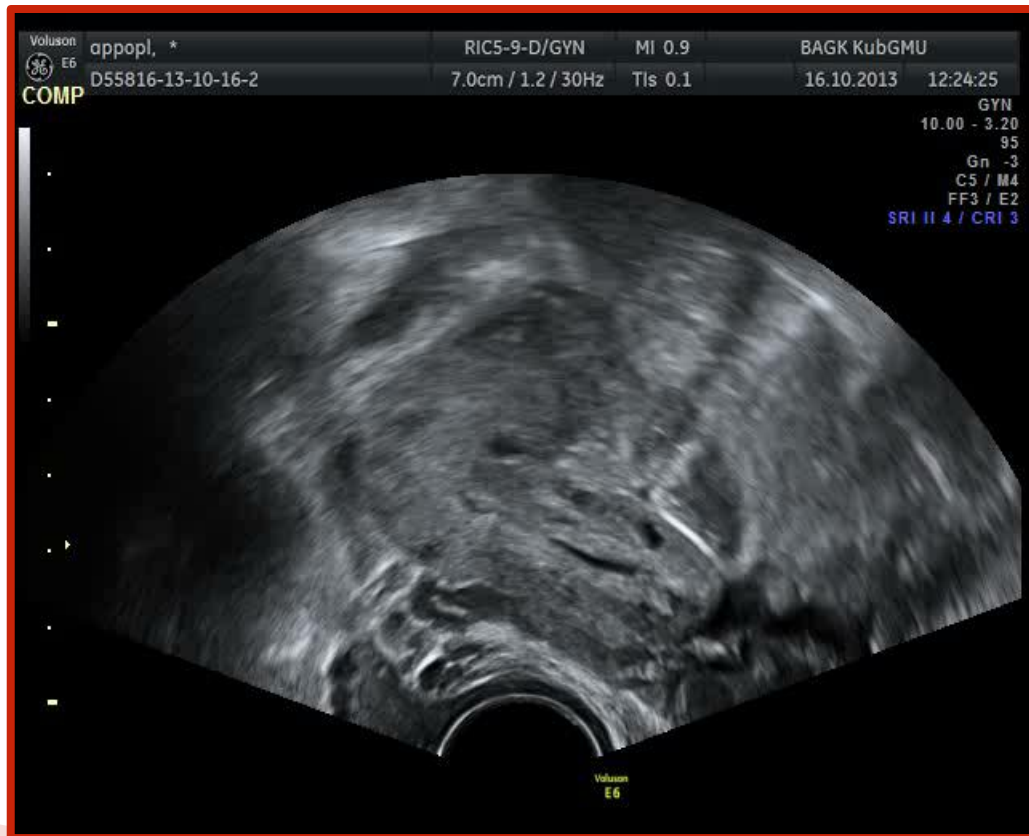
- ▶ Геморрагический шок;
- ▶ Невозможность проведения лапароскопии.



Апоплексия яичника

(продолжение...)

Гемоперитонеум (трансвагинальное УЗИ):

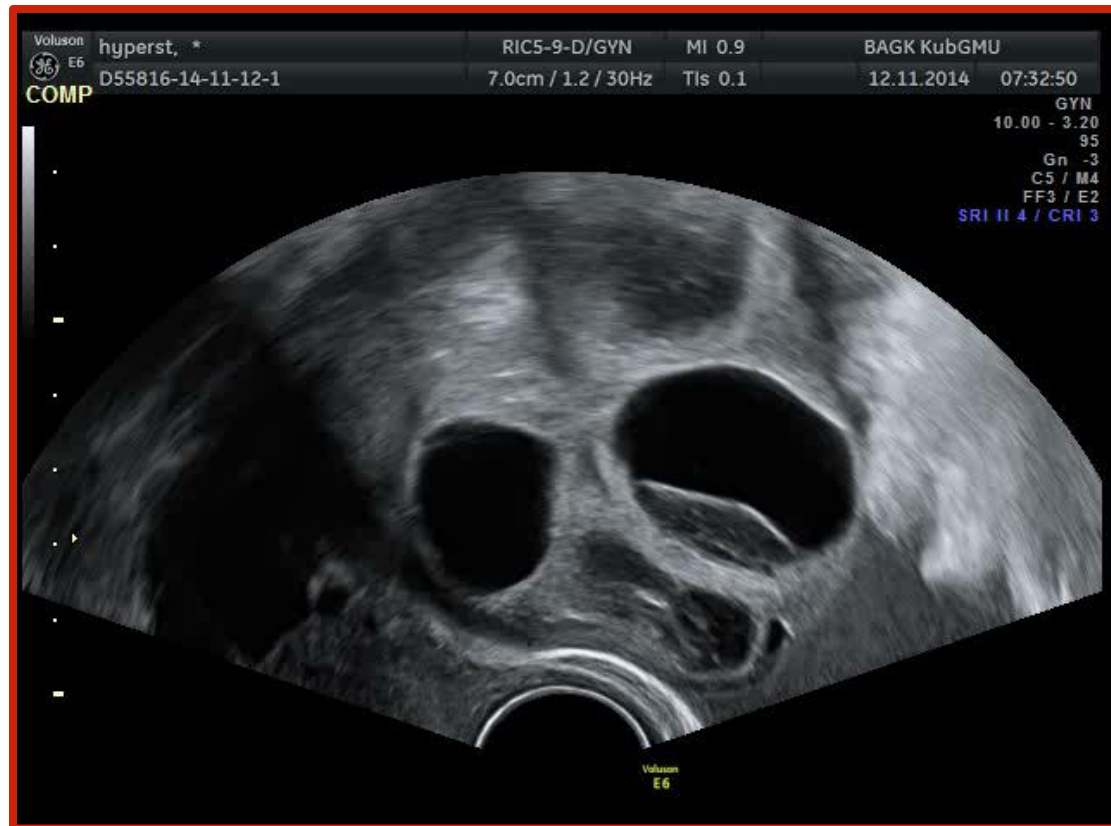




Апоплексия яичника

(продолжение...)

Гемоперитонеум (трансвагинальное УЗИ):

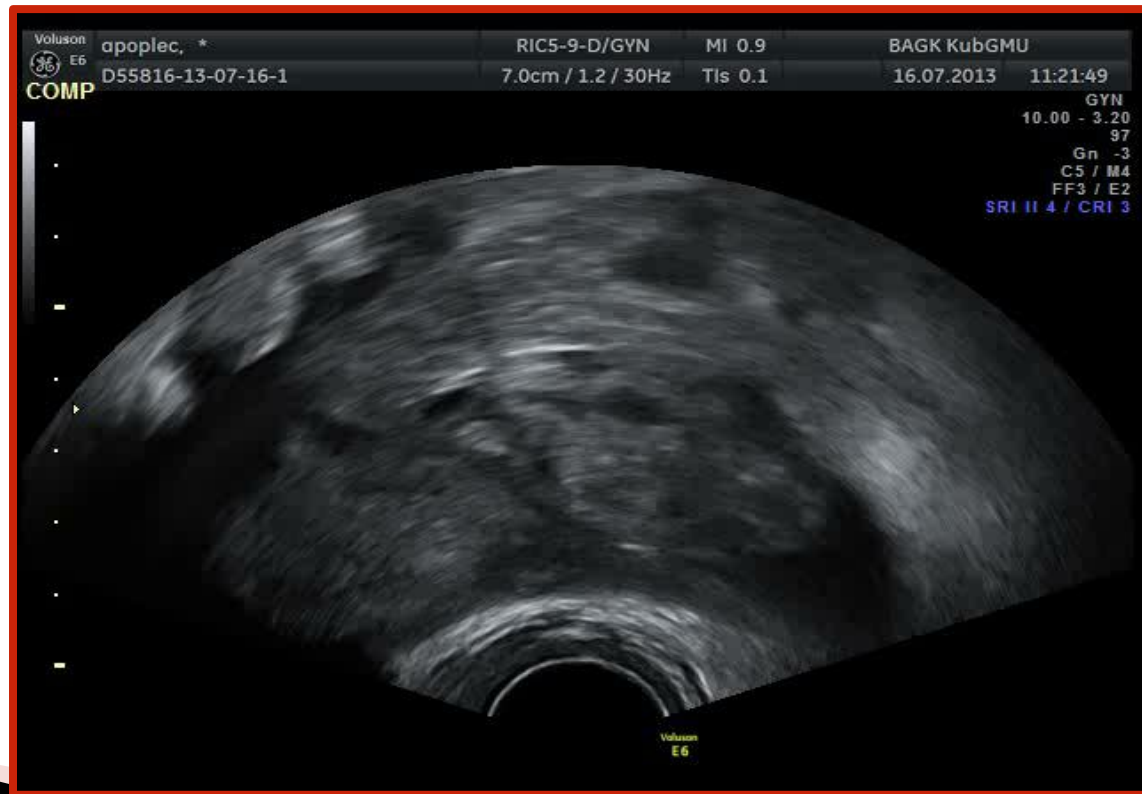



Апоплексия яичника

(продолжение...)

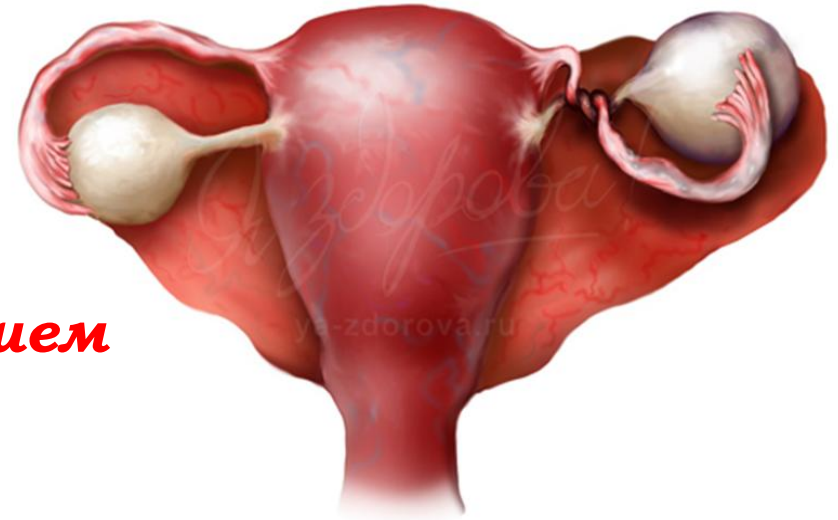
Гемоперитонеум (трансвагинальное УЗИ):





Перекрут придатков матки

- это состояние,
сопровожающееся **нарушением**
кровоснабжения яичника.



ВИДЫ ПЕРЕКРУТА:

- ▶ полный ($>360^{\circ}$);
- ▶ не полный ($<360^{\circ}$).



Перекрут придатков матки

(продолжение...)

ЭТИОЛОГИЯ:

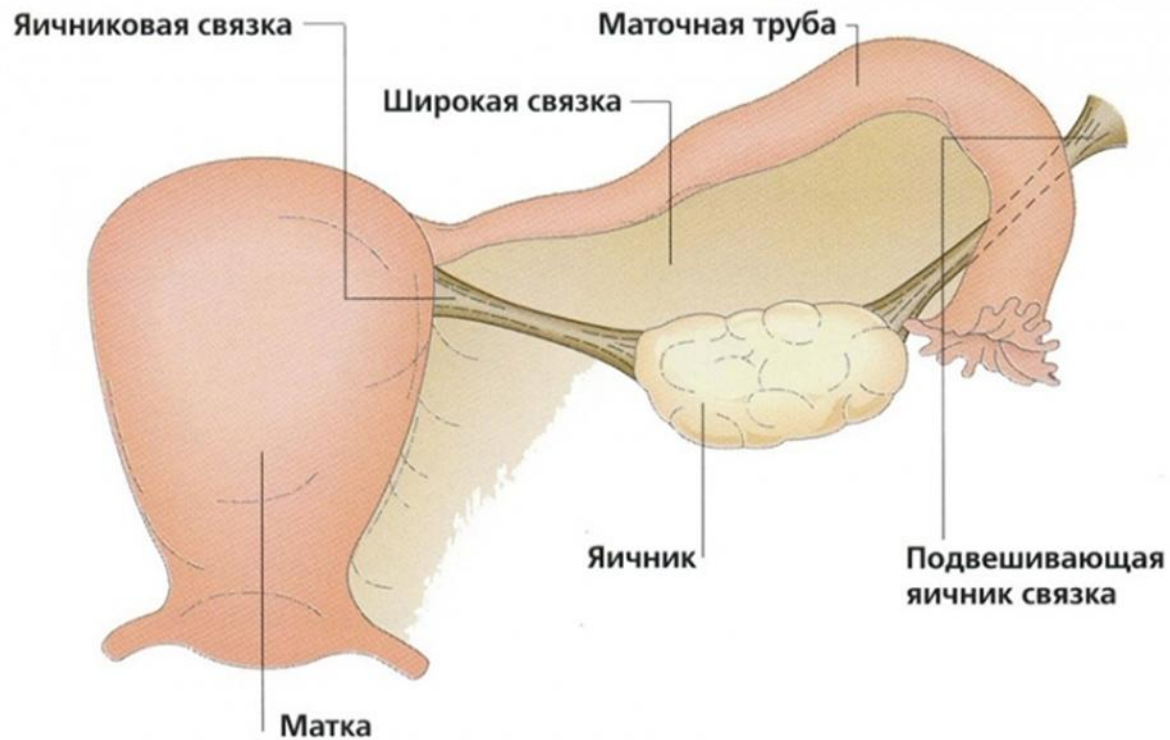
- ▶ Резкие движения (гимнастические упражнения, танцы);
- ▶ Ассиметричная форма опухоли;
- ▶ Чрезмерная подвижность опухоли.



Перекрут придатков матки

(продолжение...)

СТРОЕНИЕ АНАТОМИЧЕСКОЙ НОЖКИ:

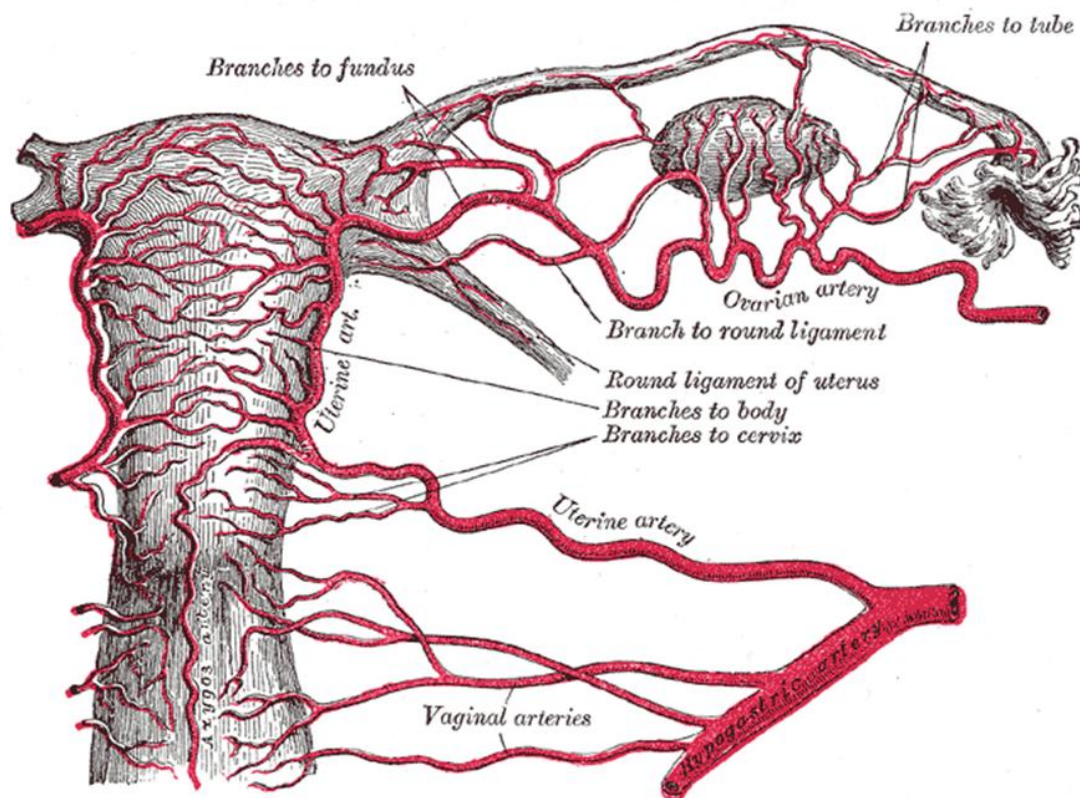




Перекрут придатков матки

(продолжение...)

ПАТОГЕНЕЗ:





Перекрут придатков матки

(продолжение...)

КЛИНИЧЕСКАЯ КАРТИНА:

- ▶ Нарастание болевого синдрома;
- ▶ Напряжение передней брюшной стенки;
- ▶ + симптомы раздражения брюшины;
- ▶ Парез кишечника;
- ▶ $\uparrow t$, \uparrow ЧСС;
- ▶ Бледность кожи и слизистых;
 - ▶ Кровяные выделения из половых путей.



Перекрут придатков матки

(продолжение...)

Диагностика

- ▶ УЗИ;
- ▶ Гинекологическое обследование;
- ▶ Лапароскопия (образование синюшно-багрового цвета).

Лечение

- ▶ Лапароскопия;
- ▶ Лапаротомия.

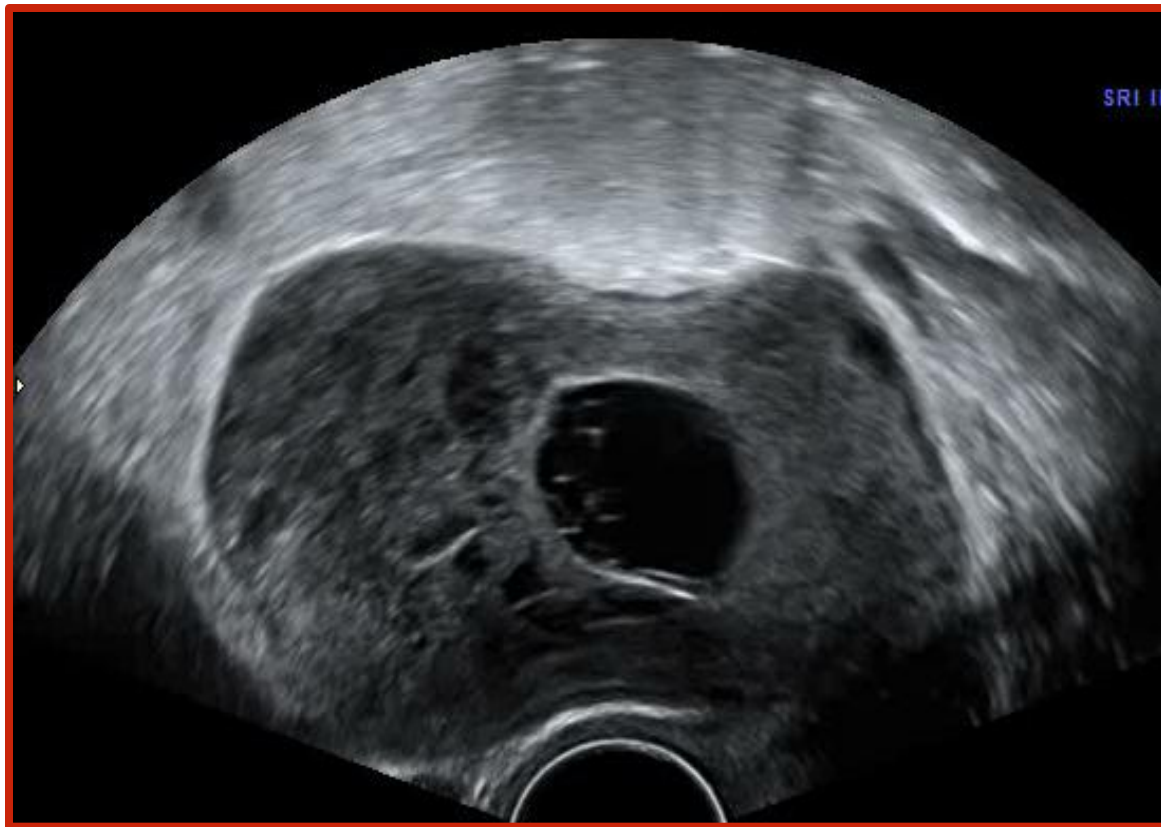
NB!!! Лечение перекрута только хирургическое!



Перекрут придатков матки

(продолжение...)

Гемоперитонеум (трансвагинальное УЗИ):

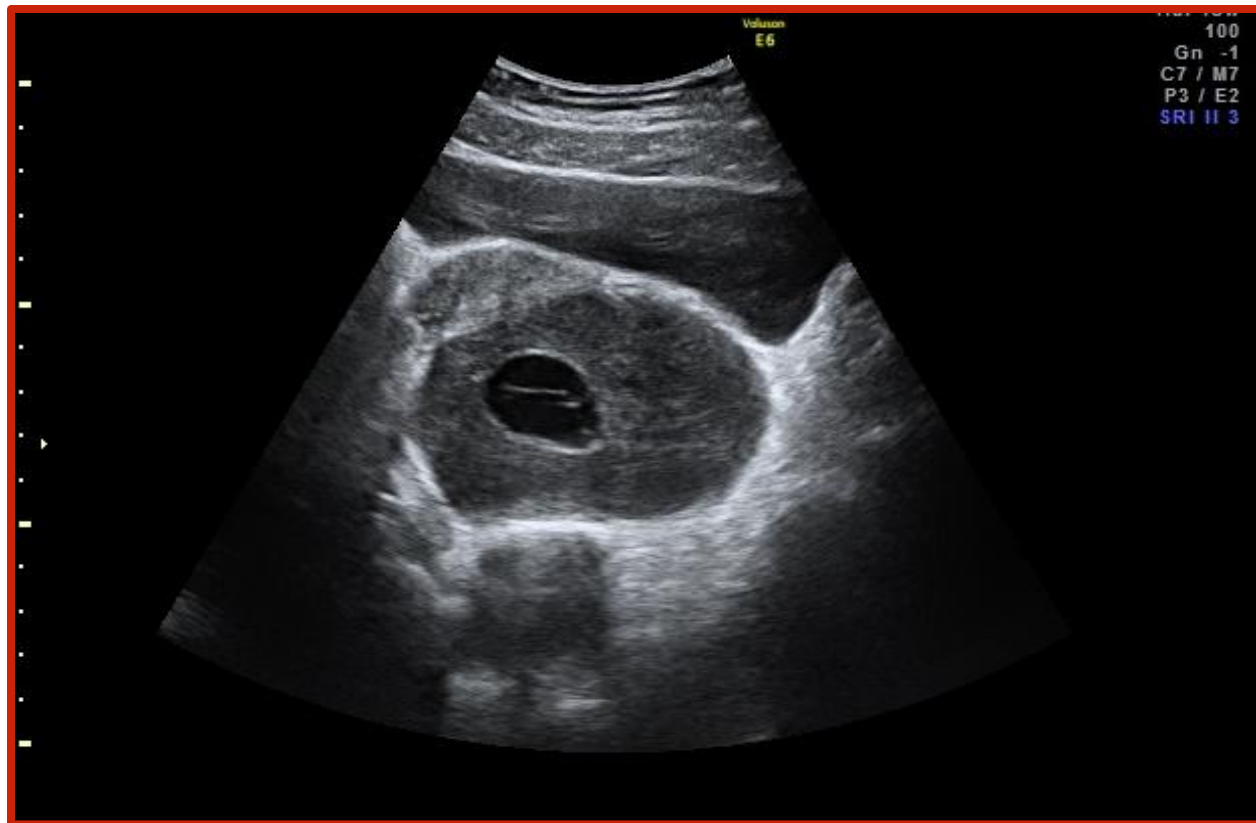




Перекрут придатков матки

(продолжение...)

Гемоперитонеум (трансабдоминальное УЗИ):

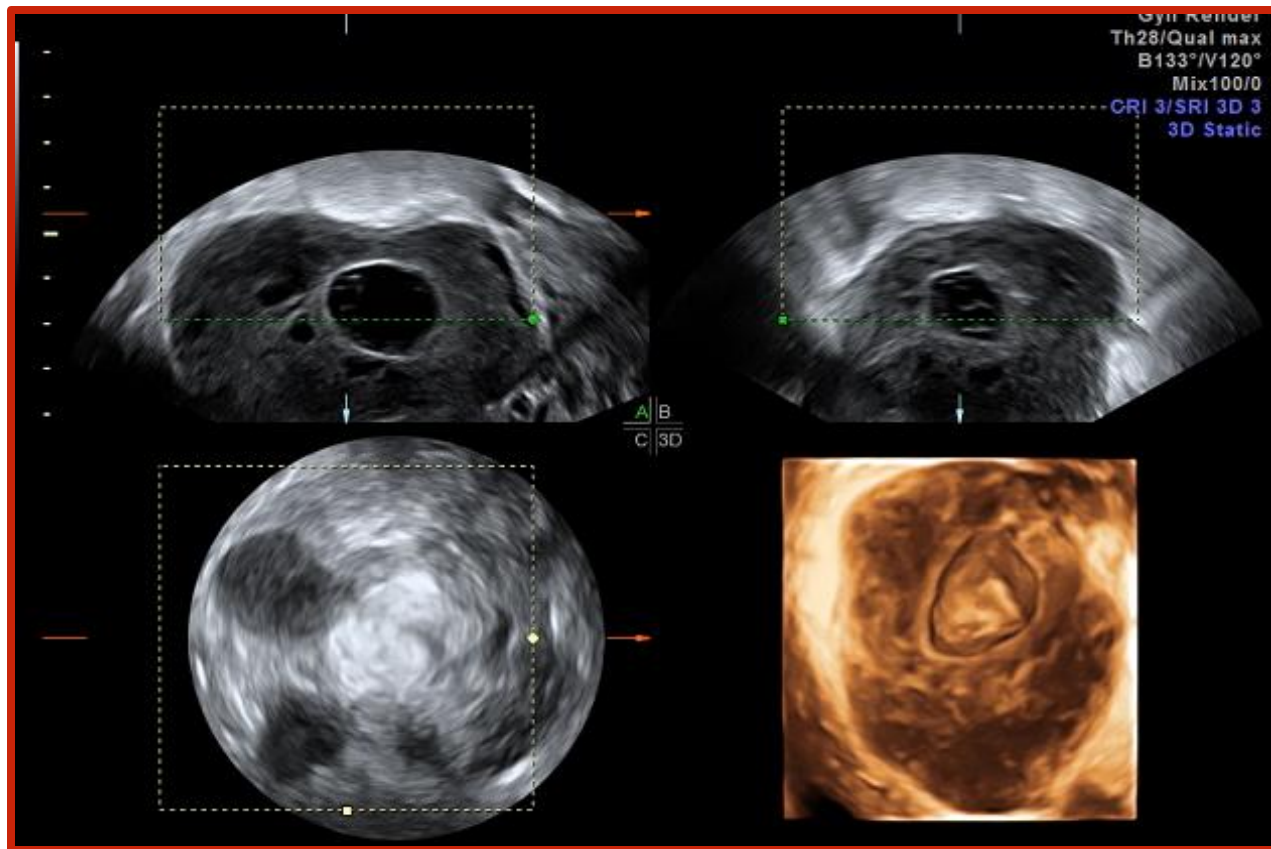




Перекрут придатков матки

(продолжение...)

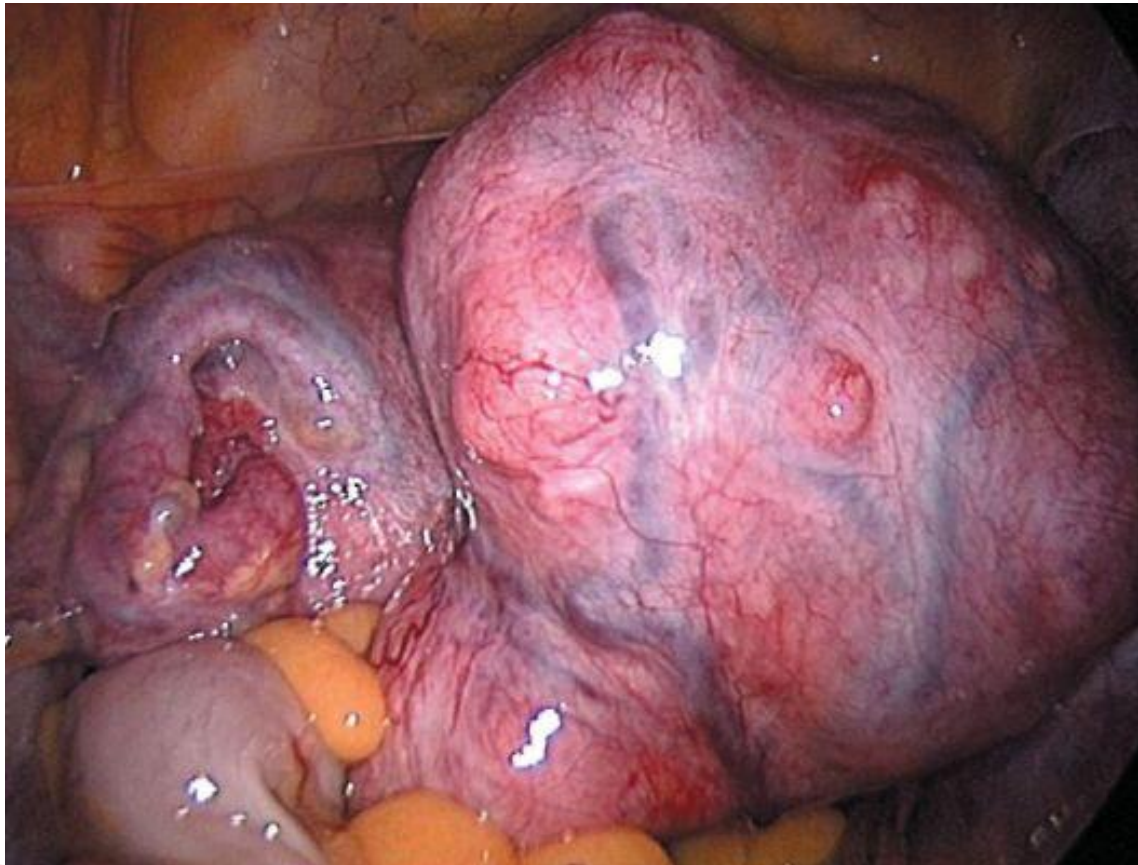
Гемоперитонеум (3-D реконструкция):





Перекрут миоматозного узла

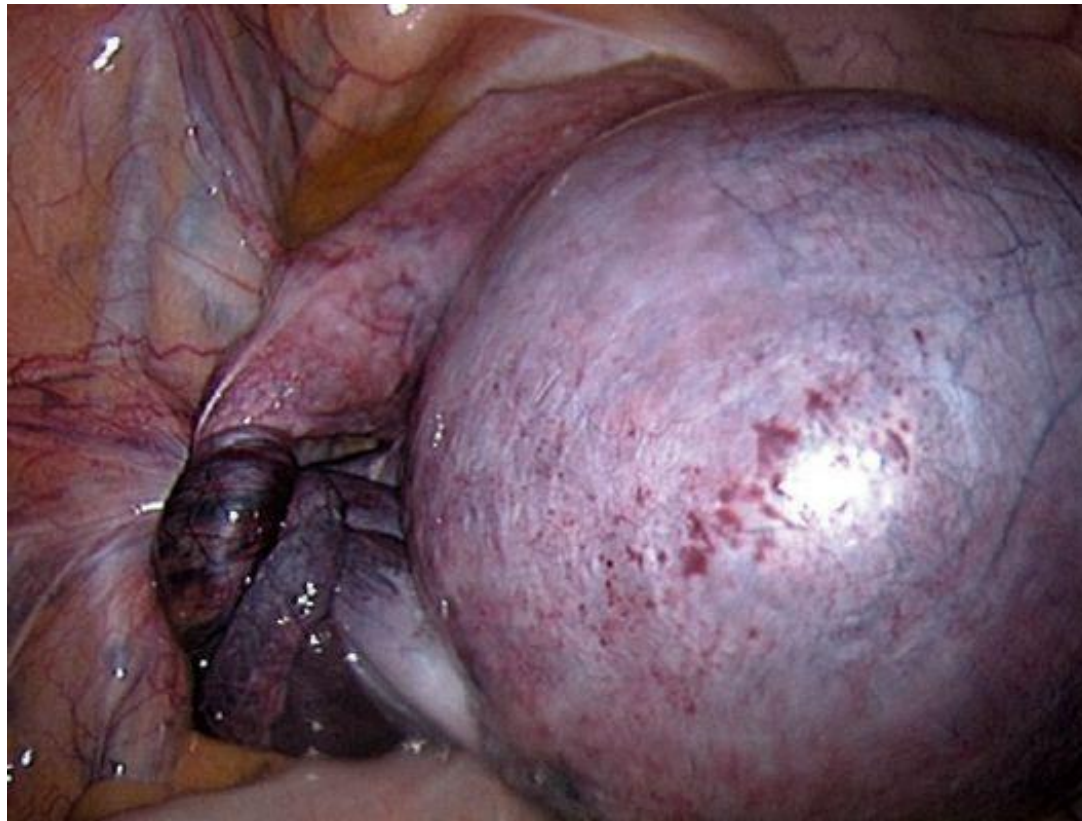
Лапароскопия:





Перекрут ножки образования яичника

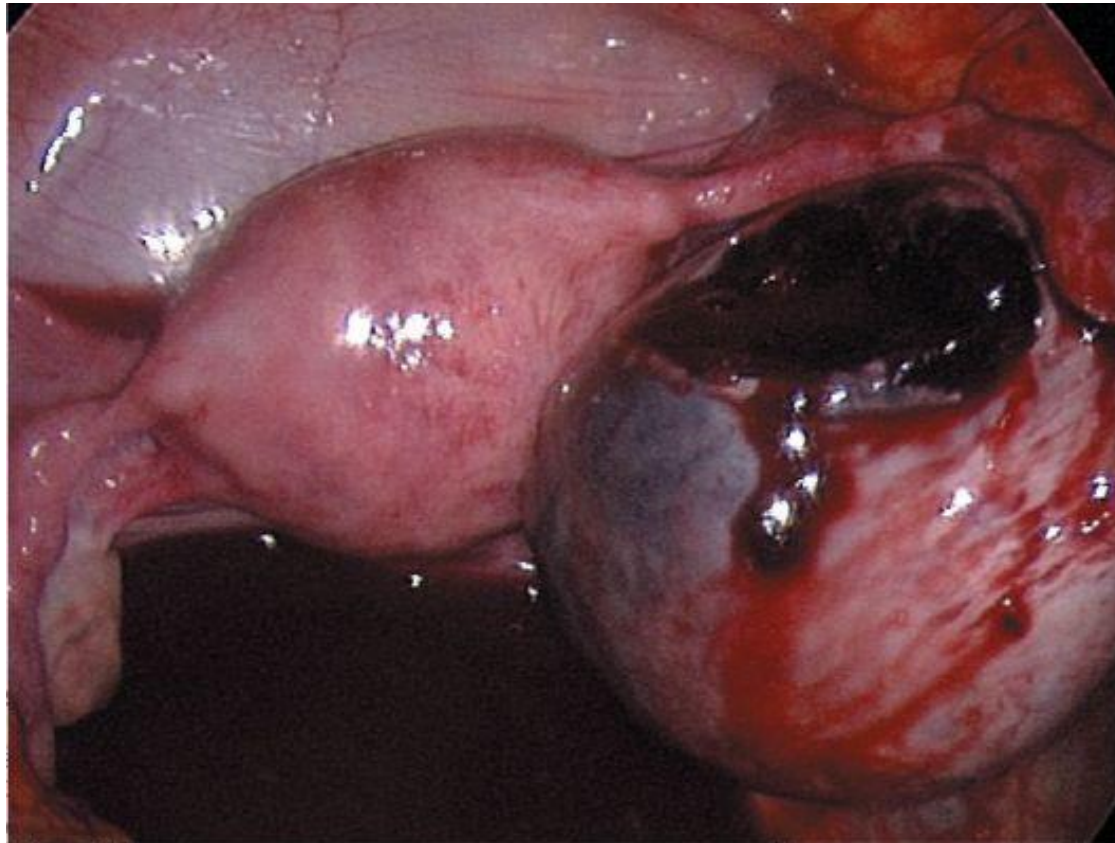
Лапароскопия:





Желтое тело с разрывом и кровотечением

Лапароскопия:





NB!!! Пациенткам с нереализованной репродуктивной функцией после органосохраняющих операций показана контрольная лапароскопия для оценки состояния маточных труб через 3 месяца.



Спасибо за Ваше внимание!!!